Aus dem Zahnärztlichen Institut der Universität Breslau
Direktor: Professor Dr. Euler

Ueber die
Heilung unbehandelter Zahnfrakturen
(Nach Befunden am Hundegebiß)

Inaugural-Dissertation

zur Erlangung
der Würde des Doktors der Zahnheilkunde

der
Hohen Medizinischen Fakultät
der
Schlesischen Friedrich-Wilhelms-Universität zu Breslau

vorgelegt von

Paul Langsch
Zahnarzt

Breslau 1928
Druck Anton Schreiber, Breslau.

Gedruckt mit Genehmigung der medizinischen Fakultät
der Universität Breslau.
Berichterstatter: Professor Dr. Euler

.....

R. UNIV.
BIBLIOTHEEK
LEIDEN

Das Interesse an frakturierten Zähnen ist mit Recht stets ein großes gewesen und doch sind die genaueren Kenntnisse über die Heilung erst jüngeren Datums. Im menschlichen Gebiß diese Heilungsvorgänge zu beobachten, bietet sich deswegen so geringe Gelegenheit, weil uns für gewöhnlich die Situsbilder fehlen und das Schicksal der frakturierten Zähne meist recht bald nach der einen oder anderen Seite entschieden wird. Je nach Lage und Verlauf der Fraktur mag der betroffene Zahn bzw. Zahnteil entfernt oder durch technische Arbeiten ersetzt werden. Von geheilten Zahnfrakturen erhalten wir gewöhnlich erst Kenntnis durch den Befund des fraglichen Zahnes nach der Extraktion.

Dagegen bietet uns günstigere, weil reichere Gelegenheit für die Beobachtung der Heilung unbehandelter Zahnfrakturen das tierische Untersuchungsmaterial.

Ueber die Heilung von Zahnfrakturen ist schon viel berichtet worden, doch stützten sich deren Schilderungen, wenigstens früher, meist nur auf klinische Beobachtungen oder auf Befunde an mazerierten Zähnen. Erst in jüngerer Zeit sind Untersuchungen in Situsbildern darüber angestellt worden, wie sich das umliegende Gewebe zu frakturierten Zähnen verhält, wie also eine Heilung überhaupt zu Stande kommen kann.

In der Literatur finden wir Beobachtungen von Scheff, 1880, wonach die Pulpa durch Bildung von Osteo-Dentin eine Heilung herbeiführen kann. v. Wunschheim beschreibt ebenfalls Frakturheilungen durch Dentinbildung seitens der Pulpa. Nach ihm gelänge es in einzelnen Fällen der vitalen Energie der Pulpa trotz der schweren Verletzung eine Heilung herbeizuführen, d. h., entweder eine Vereinigung der Bruchstücke zu bewerkstelligen, oder sich durch Aufwerfung neugebildeten Knochens (!) und Dentins vor weiteren Insulten zu schützen. Das neugebildete Zahnbeingewebe zeichnet sich, darin stimmen die meisten Beob-

achter überein, durch unregelmäßigen, vielfach gewundenen Verlauf und Irregularität der Zahnbeinkanälchen auch hinsichtlich der Zahl, aus und läßt in den meisten Fällen Hohlräume erkennen, die Blutgefäßen zum Aufenthalte gedient hatten oder noch dienen. Williger weist zwei Fälle von Frakturen nach, bei denen es zum völligen Verschluß der eröffneten Pulpakammer durch transparentes Dentin gekommen ist. Bei Weski finden wir in seinen „röntgenologisch-anatomischen Studien aus dem Gebiete der Kieferpathologie" die Beschreibung einer Zahnfraktur nach einem Situsbild. Das Bindegewebe im Frakturspalt hat derbfibröse Struktur angenommen, in der Umgebung eines in der Mitte liegenden Blutgefäßes macht sich Entzündung bemerkbar. Ebenso erfolgt von distal Auflockerung des Bindegewebes, wobei sich gleichzeitig Taschenepithel in den Spalt schiebt und so die Ausstossung des oralen Frakturstückes einleitet. Eingehender hat Gottlieb 1922 das Verhalten der beteiligten Gewebe an Hand eines Zufallsbefundes an einem Kiefer eines 22jährigen Mannes beschrieben, wobei er zu folgender Zusammenfassung kommt: 1) Nach einer traumatischen Kontinuitätstrennung des Pulpastranges (Nerven und Gefäße) gehen die spezifischen Gewebselemente der Pulpa zu Grunde und es kann zu einer Einwucherung von periodontalem Bindegewebe in den Pulpakanal kommen, das die Kanalwände wie eine Plantationsfläche behandelt, an ihnen Knochenzement ablagert und im Kanallumen Knochenbälkchen bildet, die mit den wandständigen Partien in unmittelbarer Verbindung stehen können. 2) Das Verhalten eines Knochen- oder Dentinplantates in einem Bindegewebslager hängt vom Zustand des Bindegewebes sowohl wie von dem des Plantates ab. Pulpa und submuköses Bindegewebe sind in der Regel nicht im Stande, auf das Plantat neuen Knochen abzulagern, wo dies doch der Fall ist, handelt es sich um eine Ausnahme (Metaplasie). Am geeignetsten ist Bindegewebe des Periosts und Knochenmarks. Verschiedene Partien desselben Knochen- oder Elfenbeinstückes können auf periostales Bindegewebe verschieden wirken. Der eine Teil kann eine Fremdkörperwirkung ausüben, die zur Bildung von Osteoklasten und zu lakunärer Resorption führt, eine benachbarte Partie kann einen Reiz im Sinne der Bildung von Osteoblasten und Knochenablagerung ausüben, wieder andere Teile können sich indifferent zum umliegenden Bindegewebe verhalten. 3) In Epithelgewebe implantierte kalkhaltige Fremdkörper üben einen adäquaten Reiz auf die anliegenden Epithelzellen aus im Sinne der Verhornung. Euler untersuchte

experimentell erzeugte Frakturen am Hundezahn im Zusammenhang mit dem umliegenden Gewebe, wobei er zu dem Schlusse kam, daß in allen Fällen die Hauptaufgabe bei der Heilung dem Periodontium erwächst. Die Rolle des Epithels ist eine andere, als in der Schilderung Gottliebs, die Verhornung der obersten Epithelschichten konnte von Euler nicht bestätigt werden. Eine besondere Kategorie von Frakturen, die der Zementrißfrakturen, wurde von Euler und gleichzeitig von Bauer eingehend geschildert. Bei Siegmund und Weber finden wir in ihrem Werk die Bilder heilender Zahnfrakturen ebenfalls von Hundezähnen, bei denen die Sprünge in der Dentinmasse ausgefüllt sind von einem Granulationsgewebe, das vom Periodontium eingedrungen ist. Tritt in solchen Fällen keine Infektion dazu, so kann es zur Heilung der Fraktur und Ausfüllung des Bruchspaltes durch Zementapposition kommen. Als ebenfalls zur Materie gehörig seien hier noch die Arbeiten von Euler „Der Epithelansatz in neuerer Beleuchtung" 1923, Orbàn „Das normale Paradentium der Hunde" 1924, Bauer „Die Appositions- und Resorptionsvorgänge an Knochen und Zähnen" und von Gottlieb zu demselben Thema, 1925, erwähnt. Die einzelnen Untersuchungsergebnisse werden im Folgenden noch berührt werden. Zur Frage der Metaplasie der Pulpa, (Zementablagerung in den Wurzelkanälen und der Pulpakammer) finden wir Arbeiten von Euler 1921 und von Rywkind 1926, wonach diese nachgewiesen ist, aber zu seltenen Ausnahmen gehört. I. Köhler's Arbeit, 1927, sei noch als neuere über Verwachsungen zwischen Zahn und Knochen erwähnt.

Im Folgenden sollen nun mehrere Situsbilder eigener Beobachtung geschildert werden. Es handelt sich um Frakturen verschiedener Zähne bei ein und demselben Tier, Frakturen, die offenbar nach und nach entstanden sind.

Fig 1. Schräge Wurzelfraktur, bei der es nicht zur Vereinigung der Bruchstücke gekommen ist. Die Pulpa ist bei dem Trauma vollständig zerrissen. Abseits liegt frei im Gewebe ein kleiner Zementsplitter. Vom buccalen Zahnfleischrande her ist das Epithel in den Bruchspalt eingedrungen und umfaßt bereits die apikale Spitze des koronalen Bruchstückes. Bis fast ebendorthin erstreckt sich die Tasche, deren andere Wand die Frakturfläche des koronalen Fragmentes ist, auf die reichlich Beläge abgelagert sind. Auf der palatinalen Seite besteht ebenfalls eine Zahnfleischtasche, aber von geringerer Tiefe. Am Schmelz und Zement liegt Zahnstein. Das subepitheliale Gewebe zeigt heftigere Ent-

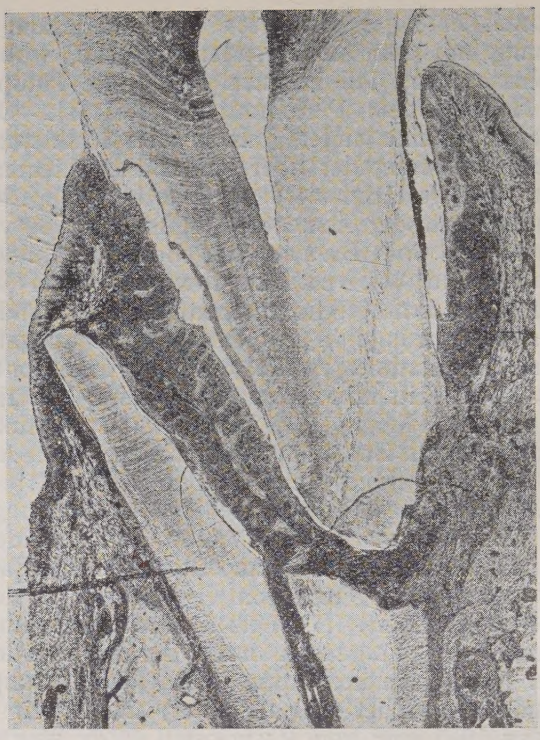

Fig. 1

zündung. Das Taschenepithel erscheint aufgelockert und die oberste Schicht neigt zu Desquamation.

Fig. 2 zeigt das Bild einer anderen Wurzelfraktur, bei der es ebenfalls nicht zur Vereinigung der Bruchstücke gekommen ist. Das apikale Fragment hat durch das Trauma keine Lageveränderung erlitten. Die Sharpey'schen Fasern verlaufen noch annähernd regelmäßig. Zwischen die Bruchstücke hat sich periodontogenes Bindegewebe eingeschoben, zur Entwicklung und Organisierung gelangt infolge der Einwirkung des Traumas auf das Periodontium. An den Wurzelkanalwänden lag beim Tode des Tieres unmittelbar das Periodontium an, das hier zu ausgedehnter Resorption geführt hat. An beiden Seiten finden wir mehr oder weniger tiefe Lakunen. Der im Gesichtsfeld rechts liegende freie Teil des koronalen Frakturstückes ergibt bei stärkerer Vergrößerung folgendes Bild: In unmittelbarer Nähe des Einganges zum Wurzelkanal läßt der Verlauf der

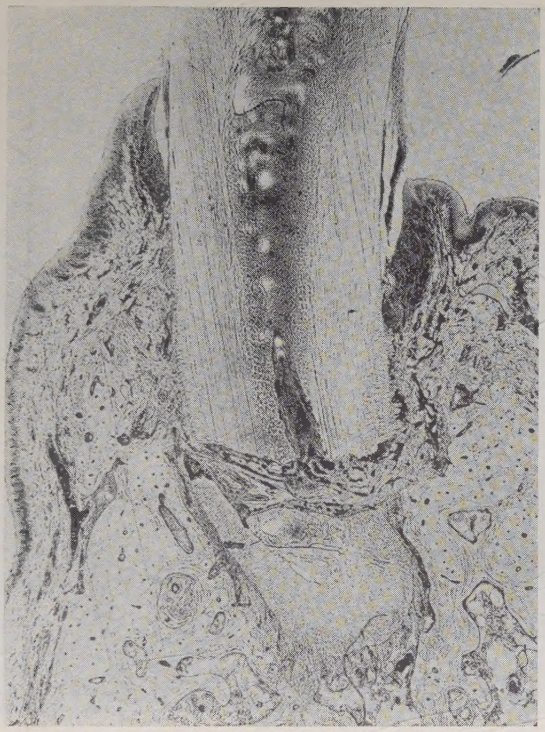

Fig. 2

Dentingrenze deutlich stattgehabte Resorptionen erkennen, der dann die Apposition von Zement gefolgt ist. Die regelmäßige Einstrahlung der Fasern der Zementoblasten ist schön ersichtlich. Dicht daneben sind Riesenzellen am Abbau tätig. In dem Winkel, der durch das Zementsplitterstück einerseits und das apikale Fragment andererseits gebildet wird, treffen wir wieder zellreicheres Gewebe, in dessen Mitte bereits Knochen gebildet worden ist. Längs der Frakturlinie des apikalen Bruchstückes ist ein regelmäßiger Zementstreifen apponiert. Interessant erscheint der Verlauf der Frakturlinie, zunächst in gerader Verlängerung der Dentinzementgrenze, um dann in einen ganz feinen Spahn überzugehen. Die Sharpey'schen Fasern gehen sowohl in den Knochen, als auch in das Zement vollkommen regelmäßig über. Am koronalen Teile verlieren sich die Sharpey'schen Fasern im Bindegewebe. Das Epithel bildet den Abschluß einer mäßig tiefen Zahnfleischtasche, in der

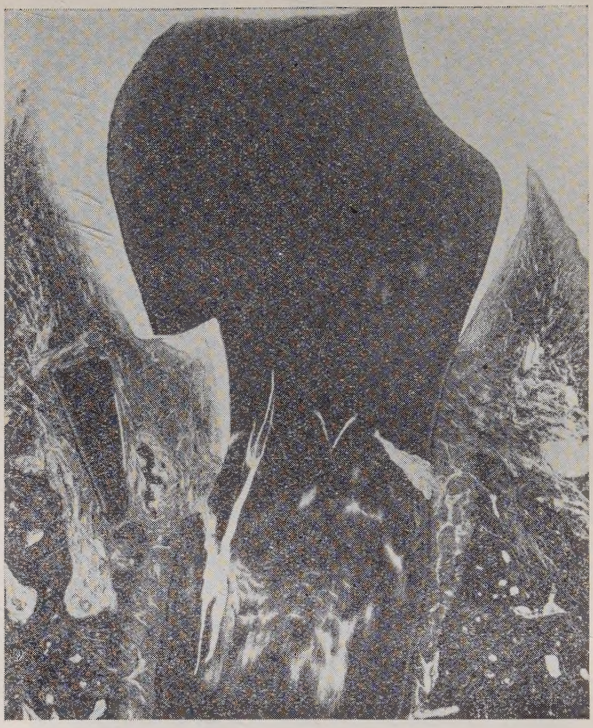

Fig. 3

Zahnstein abgelagert ist. Die oberste Taschenepithellage besteht aus stark abgeplatteten Zellen. Die Epithelzapfen wachsen peripher in das Granulationsgewebe. Jedenfalls sind die Entzündungserscheinungen des Zahnfleischrandes weit entfernt vom Frakturspalt.

Im Falle 3 liegt eine Splitterfraktur in ungefährer Höhe des Limbus vor. Der Alveolarknochen ist ebenfalls gesplittert. Der Epithelansatz ist trotz des Alters des Tieres an der einen Seite noch direkt an der Schmelzzementgrenze. An der anderen Seite ist eine ganz abnorm tiefe Tasche dadurch gebildet worden, daß das Epithel in dünner Schicht das Granulationsgewebe im Frakturspalt überzogen hat. Das wuchernde Periodontium hat den ganzen Raum zwischen den Fragmenten eingenommen und zwischen dem großen Splitter und dem Zahn bereits Knochen gebildet. Am apikalgerichteten Ende des isolierten Dentin-Zementsplitters ist in breiter Schicht Zement apponiert. Die Sharpey'schen

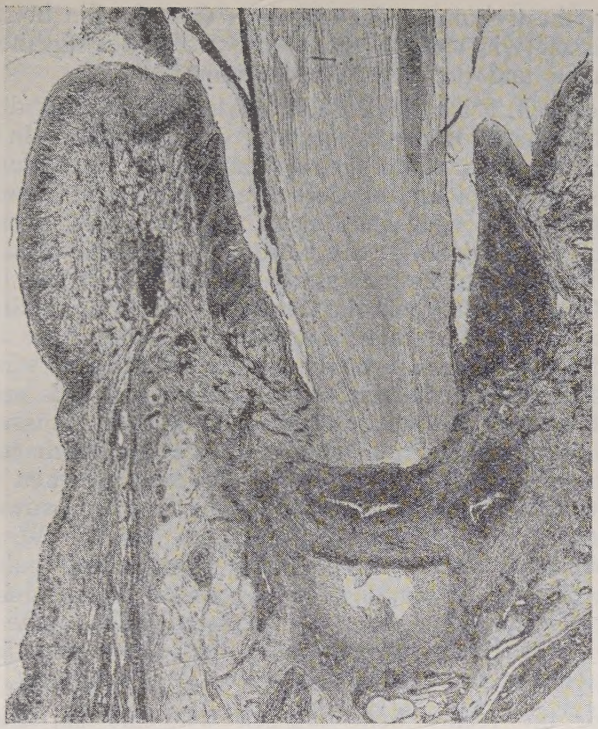

Fig. 4

Fasern kann man an beiden Splittern auf kurze Strecken verfolgen, dann verlieren sie sich im Bindegewebe. Die Abreißung hat hier an der Insertion in der Alveolarwand stattgefunden. Das Bindegewebe ist um den neugebildeten Knochen zwischen dem Splitter und Zahn und noch mehr an der Alveolarwand gegenüber diesem Splitter besonders gefäßreich.

Fig. 4 stellt eine Wurzelfraktur tief im Fundus dar. Der Bruchspalt ist breit und mit Granulationsgewebe, wahrscheinlich jüngeren Datums, ausgefüllt. Die Scharpey'schen Fasern inserieren am apikalen Fragment noch regelmäßig. Lediglich an der einen Seite des koronalen Bruchstückes sehen wir Resorptionen durch Riesenzellen im Gange. Epithel dringt im Infiltrationsgebiet mit langen Ausläufern in die Tiefe. Im Bruchspalt bereitet sich Einschmelzung in zwei Herden vor.

Wenn wir nun die vorliegenden vier Frakturen auf die

Heilungsbestrebungen der einzelnen Gewebe hin betrachten, so müssen wir unterscheiden: die Rolle des Epithels, die der Pulpa und die des Periodontiums.

Bei Fall 1 ist die äußerst starke Beteiligung des Epithels bei den Vorgängen besonders augenfällig. In breiten Zügen, die miteinander durch Spangen in Verbindung stehen, ist das Epithel an der einen Seite dem Bruchstück entlang in die Tiefe gedrungen, und es fehlt wenig zur völligen Umschließung des koronalen Bruchstückes. Das subepitheliale Gewebe ist stark infiltriert. Für das Tiefenwachstum des Epithels ist zunächst der Fremdkörperreiz der Fragmente der Anlaß, mit dem Endziele, diese Fremdkörper aus dem Gewebsverbande zu eliminieren, was wohl in diesem Falle in kurzer Zeit erreicht wäre. Als erhöhten Reiz für das Tiefenwachstum des Epithels müssen wir ferner die entzündlichen Vorgänge verantwortlich machen, wie wir dies auch bei der Taschenbildung gesehen haben. Das Vordringen geschieht in der papilären Form, sowohl am koronalen, wie auch apikalen Fragment. Ist der Weg nach der Oberfläche kurz, so wird die Eliminierung bald vonstatten gegangen sein, liegt dagegen das Bruchstück mehr in der Tiefe, so wird in den meisten Fällen eine Fistel übrig bleiben, wie dies bei den von Euler experimentell erzeugten Frakturen zu sehen ist.

Für die rechte Seite müssen wir eine zur Zeit des Traumas schon bestandene Parodontitis annehmen, während links das Tiefenwachstum des Epithels, wie oben geschildert, hauptsächlich mit der Fraktur zusammenhängt.

Bei dem Falle 2 stellten wir bereits Zahnfleischtaschen, in diesen Zahnstein und in das Granulationsgewebe wachsende Epithelzapfen fest, womit das Bild der Parodontitis gegeben ist. Die entzündlichen Vorgänge erstrecken sich aber nicht soweit in die Tiefe, daß sie einen Einfluß auf die Fraktur gehabt hätten, doch wird auch hier mit der Zeit die gestörte Funktion nicht ohne Einfluß auf die Ausbreitung der Parodontitis bleiben. Bei Fall 3 ist ebenso das Tiefenwachstum des Epithels lediglich eine Folge des Traumas. Der Epithelansatz ist an der bei der Fraktur nicht beteiligten Seite direkt an der Schmelzzementgrenze und es besteht eine auffallend geringe Infiltration im subepithelialen Gewebe. Ein ganz anderes Bild bietet uns der Fall 4. Die Fraktur ereignete sich offenbar kurz vor dem Tode des Tieres und bereits vorher bestand eine ausgedehnte Parodontitis. Durch sie ist die Infektion in den Bereich der Fraktur getragen worden. Es läßt sich un-

schwer der Zusammenhang zwischen der Infiltration des subepithelialen Gewebes und den Einschmelzungsherden durch die Gewebsspalten verfolgen.

Zu dem Verhalten der Pulpa will ich zunächst Euler zitieren, wie dieser die Wirkung einer Fraktur auf einen Zahn schildert. „Zunächst machen sich zahlreiche Blutungen geltend, die besonders ausgedehnt zwischen den Odontoplasten oder entlang der Odontoplastenreihe auftreten. Dann setzt die Degeneration der Odontoplasten ein, die bei jugendlichen Pulpen sich nur auf einen kleinen Bezirk zu erstrecken pflegt, bei älteren größere Ausdehnung annimmt, und zwar herrscht die Schrumpfung unter dem Bilder pyknotischer Kerne vor. Bei jugendlichen Pulpen kann nun die Bildung von Ersatzdentin in günstigen Fällen beginnen, sie erfolgt zunächst in reicherem Maße an den Pulpawänden nahe der Frakturstelle, schiebt sich aber dann an der Verletzungsstelle mehr und mehr nach der Mitte des Lumens zu und kann so völlig oder bis auf schmale Gänge den Zugang an der Frakturstelle verschließen. Die Zeichnung dieses irregulären Dentins ist vorerst noch recht wirr und immer wieder kommen Einschlüsse von geschädigten Zellen vor, dann aber erfolgt allmählich die Erneuerung der Odontoplastenschicht und jetzt wird wieder besser kanalisiertes Dentin geschaffen. Bei stärker geschädigten Pulpen ist die Tendenz zur Bildung von irregulärem Dentin viel mangelhafter und die Umwandlung des retikulären Pulpagewebes in ein derbfaseriges Bindegewebe ist nichts Seltenes. Bei älteren Individuen schließt sich an die Verletzung häufig eine weitgehende Atrophie der Pulpa an, die aber als solche nicht allzulange bestehen zu bleiben braucht. Es kann vielmehr das atrophische Gewebe von dem andringenden Periodontium ersetzt und nun der Kanal mit Zement reichlich belegt werden."

Die Pulpen, die wir in unseren Präparaten antreffen sind größtenteils durch Wundgranulationsgewebe ersetzt oder das retikuläre Pulpagewebe ist in ein derbfaseriges Bindegewebe umgewandelt. Bei der Schwere der Traumen (Zerreißung der Nerven und Gefäße) sind die spezifischen Gewebselemente zugrunde gegangen. Dagegen finden wir unter den Frakturen von Euler Bilder, wo durch die Pulpa ein vollkommener Dentinverschluß des Wurzelkanals hergestellt wurde. Oberhalb dieses Dentinwalles ist in breiter Schicht wiederum Zement angelagert, sodaß man von einer recht vollkommenen Heilung sprechen kann. Die Verschlüsse, wie sie von v. Wunschheim und Williger be-

schrieben worden sind, sind Hartsubstanzverschlüsse, die wohl kaum durch ein aktives Mitarbeiten der Pulpa entstanden sind. Wahrscheinlicher ist der Verschluß durch Verkalkung der in ihrem Stoffwechsel stark veränderten freiliegenden Pulpapartien zustande gekommen. Diese Neubildungen stellen eine Art Dentinkallus dar, die von Kanälen, von früheren Gefäßen herrührend, durchzogen sind. Im Gegensatz zur sonstigen Anlagerung von irregulärem Dentin an Fragmente besteht bei diesem Dentinkallus ein inniger Zusammenhang mit den Pulpakanalwänden.

Die Hauptaufgabe bei der Heilung der Frakturen erwächst dem Periodontium.

Was geschieht nun nach dem Trauma an den Frakturspalten? Periodontogenes Granulationsgewebe schiebt sich in die Frakturspalten ein, es werden zahlreiche Gefäße neugebildet, dann beginnt der eigentliche reparatorische bzw. resorptive Vorgang an den Frakturwänden. Wie das Epithel, so hat auch das Bindegewebe das gleiche Bestreben, das, was zum Fremdkörper geworden ist, aus dem lebenden Verband zu eliminieren, wobei natürlich jedes Gewebe in der ihm eigenen Art vorgeht. Es machen sich die Osteoklasten, die Abkömmlinge der Gefäßwandzellen sind und häufig noch in der Nachbarschaft der Kapillaren sich befinden und manchmal durch Protoplasmafäden mit dem Mutterboden verbunden sind, ans Werk, um abzubauen, was irreparablen Schaden erlitten hat. In Fig. 2 sehen wir im oberen Teile ein dichtes Gefäßnetz und dem Dentin und Zement anliegend oder besser in dieses hineingenagt, Riesenzellen, die den Abbau bewerkstelligen. Diese dadurch entstandenen Lakunen (Howship'sche Lakunen) finden wir auf allen unseren Bildern an allen Stellen, wo periodontales Bindegewebe den Frakturflächen oder Wurzelkanalwänden anliegt in kleinerem oder größerem Umfange. Den Wurzelkanalwänden insofern, als durch die Eröffnung des Pulpakanals das Periodontium die in ihrer Lebensfähigkeit geschädigte oder geschwächte Pulpa verdrängt und ersetzt hat. Wir sehen, daß vom Frakturspalt aus entweder koronal- oder apikalwärts das Periodontium, allmählich an Intensität abnehmend, die Spuren seiner resorptiven Tätigkeit hinterläßt. (Fig. 1 und 2.)

Nach dem Abbau erfolgt der Umschlag zur Opposition von Osteozement. Die Osteoklasten verschwinden, nachdem sie ihre Aufgabe beendet haben und Osteoplasten treten an ihre Stelle um den Anbau vorzunehmen. In Fig. 2 sehen wir die gleichmäßige Einstrahlung der Fasern

und das Bild im Gange befindlicher Apposition. Daß der Apposition nicht immer Resorption vorangehen muß, sehen wir aus Fig. 1 und 2. In gleichmäßiger Schicht ist an einigen Stellen die unmittelbare Apposition von Zement erfolgt. An wieder anderen Teilen liegt der Fraktur- oder Wurzelkanalwand periodontales Bindegewebe an, ohne daß Spuren von Resorption oder Apposition zu bemerken wären.

Es entsteht nun die Frage, worin die verschiedenartige Tätigkeit des periodontalen Bindegewebes zu suchen ist, hier Resorption, hier Apposition und an dritter Stelle reaktionsloses Verhalten. Gottlieb hat hierfür die Erklärung darin gesucht, daß die Fragmente vom Gewebe wie Plantate aufgenommen werden. Die Resorption setzt dort ein, wo wenigstens die Oberfläche nicht mehr plantationsfähig ist, und geht im allgemeinen auch nur so weit, als bis diese Schicht vorhanden ist. Hierbei sind feinste Qualitätsunterschiede des Fragmentes ausschlaggebend. Dann erfolgt die Apposition und zwar mit dem Endziele, die Fragmente wieder zu vereinigen, wobei allerdings die Bewegung auch sicher eine Rolle spielt. Ueber das Maß des Anbaues entscheidet die Vitalität des Zementes, die Gottlieb als „die Fähigkeit des anliegenden Bindegewebes, neues Zement anzulagern" definierte. Bauer dagegen meint, daß „Zug und Druck den Weg für den An- und Abbau des Knochens weisen". An- und Abbau sind die Antwort, welche das Periost bzw. Endost unter Einbeziehung des Bindegewebigen Markgewebes auf den durch das Trauma gesetzten Reiz gibt und die Qualität dieses Reizes verbunden mit der des funktionellen Reizes ist bestimmend für den Umfang der Resorption und Apposition. Zu den funktionellen Reizen zählt Bauer nicht nur die, „die sich aus der Kaufunktion ergeben, sondern auch jene, die aus dem Verhältnis des Zahnes zum umliegenden Gewebe resultieren".

Das apponierte Material ist in allen Fällen sekundäres Zement mit Zementkörperchen.

Aber nicht nur an den Fragmenten setzt die Tätigkeit des periodontalen Bindegewebes ein, sondern es wird auch im freien Gewebe Knochen gebildet, wobei der Unterschied zwischen Zahnwurzelzement und Knochen im Fehlen des Kanalsystems beim Zement liegt, vielleicht auch noch darin, daß die Zementkörperchen plumper als die Osteozyten und ihre Ausläufer einseitig orientiert sind. (Siegmund und Weber.) Solche Knochenneubildungen sehen wir in unseren Präparaten in Figur 2 und 3.

Die Bildung von Knochen erfolgt anscheinend am besten an den Stellen des Gewebes, wo unbedingte Ruhigstellung gewährleistet ist, die ja überhaupt für die Heilung einer Fraktur meist Vorbedingung ist. Durch diese Knochenneubildung kann es zur völligen Verwachsung der knöchernen Alveole mit dem Zahn kommen, wie dies auch bei retinierten Zähnen oft zu beobachten ist. Diese knöcherne Ankylose verschwindet jedoch meistens sehr bald wieder. In unseren Fällen ist es jedoch nicht zur Vereinigung der Bruchstücke gekommen, sondern es zeigt sich bei 2 das typische Bild der Pseudarthrose. Das Bindegewebe ist an den engen Stellen der Frakturspalten ein derbfaseriges, spindelzelliges Narbengewebe, das die Funktion der Pseudarthrose übernommen hat.

Die Sharpey'schen Fasern sind dort, wo sie nicht durch das Trauma direkt zerrissen sind und ihre Aufgabe als Aufhängeapparat des Zahnes durch die Fraktur aufgehoben ist, verändert und verlieren den regelmäßigen Verlauf. In Fig. 2 müssen wir die Sharpey'schen Fasern für den eigenartigen Verlauf der Frakturlinie an dem Zementsplitter verantwortlich machen. Das straffe periodontale Fasergefüge war in der knöchernen Alveolarwand einerseits und im Zement andererseits so gut verankert, daß das Zement in einer schmalen Spange von seinem Verbande abgerissen wurde. Derartige Zementrißfrakturen, bei denen lediglich schmale Zement- oder Zementdentinstreifen von der übrigen Zahnsubstanz durch ein Trauma abgetrennt wurden, sind öfters beobachtet und von Euler und Bauer 1927 beschrieben worden.

Zu diesen Befunden von Frakturen am Hundegebiß steht mir zum Vergleich ein Fall einer unbehandelten Wurzelfraktur eines menschlichen ^{3}M zur Verfügung, bei dem wir eine völlige Analogie des Verhaltens der einzelnen Gewebe feststellen müssen.

In den Frakturspalt und in den Wurzelkanal ist periodontales Bindegewebe eingedrungen und hat hier zu ausgedehnten Resorptionen und Zementapposition geführt. Eine Vereinigung der Fragmente ist auch hier nicht eingetreten und ist bei der Breite des Bruchspaltes auch wohl nicht mehr zu erwarten gewesen. Dicht am buccalen Eingang in den Frakturspalt ist eine Knochenspange gebildet worden und neben dieser finden wir amorphe Kalkeinlagerungen im Faserbündel. Ob diese Bildungen auf die Wirkungen der Fraktur zurückzuführen sind, ist zweifelhaft, da entsprechende Gebilde noch an anderer Stelle, an der

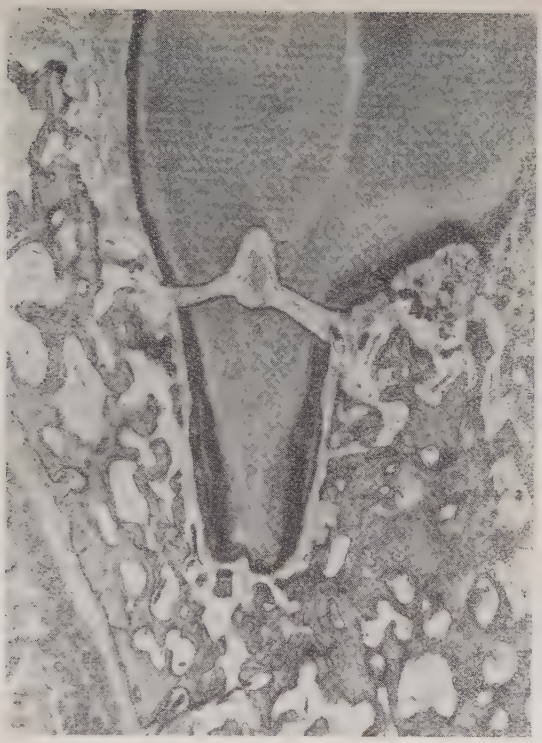

Bifurkation anzutreffen sind. Das Bindegewebe ist äußerst gefäßreich. Im Verlaufe des Wurzelkanals ist noch ein Nervenbündel verblieben, dessen Ersatz durch Narbengewebe allmählich vor sich geht.

Schlußfolgerung.

An der Heilung von Frakturen sind alle in Frage kommenden Gewebe in der ihnen eigenen Art beteiligt.

Das Epithel reagiert auf Fragmente, sobald sie als Fremdkörper empfunden werden, durch Tiefenwachstum mit dem Ziele der Eliminierung der Fragmente.

Die Pulpa ist teils durch die aktive Bildung von Dentinkallus teils durch passive Verkalkung nach der traumatischen Degeneration im Stande, einen Verschluß des eröffneten Pulpenkavums oder Wurzelkanals herbeizuführen, sofern sie nicht in ihrer Vitalität so sehr geschädigt ist, daß sie vom periodontalen Bindegewebe nach Atrophie ersetzt wird.

Das Periodontium ist der Bildner von Zement und Knochen zum Zwecke der Vereinigung der Fragmente. Der Apposition kann Resorption vorangehen, soweit das Bruchstück an seiner Oberfläche irreparablen Schaden erlitten hat, und Anlagerungsfähiges Material freigelegt werden muß. Die Bruchstücke können als reizlos vom Periodontium tolleriert werden, sodaß es diesen reaktionslos anliegt. Bei völliger Ruhigstellung wird es zur Vereinigung der Bruchstücke kommen, andernfalls kann eine Pseudarthrose entstehen.

Wie aus der Schlußfolgerung hervorgeht, ergibt die Untersuchung der vorliegenden Frakturen eine Bestätigung der Darstellungen von Gottlieb bzw. der im Tierexperiment von Euler erzielten Beobachtungen.

Am Schluß spreche ich Herrn Professor Dr. Euler für die gütige Ueberweisung des Themas, sowie für die liebenswürdige Unterstützung bei Abfassung dieser Arbeit meinen ergebensten Dank aus.

Literatur-Verzeichnis.

Bauer: Histologische Befunde an Zähnen nach Wurzelspitzenamputation. Zeitschr. f. Stomat. 1922.

Die Appositions- und Resorptionsvorgänge an Knochen und Zähnen. 1925.

Zur Kenntnis der Zementablagerung am Schmelz retinierter Zähne. 1926.

Euler: Zementrißfrakturen. Zeitschr. f. Stomat. 1927.

Der Epithelansatz in neuerer Beleuchtung. V. f. Zhlkd. 1923.

Pathohistologie der Zähne. 1927.

Gottlieb: Histologische Untersuchung einer geheilten Zahnfraktur. Zeitschr. f. Stomat. 1922.

Häupl: Ueber traumatisch verursachte Gewebsveränderungen im Paradentium. Zeitschr. f. Stomat. 1927.

Köhler: Verwachsungen zwischen Zahn und Knochen. Zeitschr. f. Stomat. 1927.

Orbàn: Das normale Paradentium der Hunde. Zeitschr. f. Stomat. 1924.

Rywkind: Ueber Zementablagerung in den Wurzelkanälen und der Pulpa. 1926.

Scheff: Lehrbuch der Zahnheilkunde. 1880.

Siegmund und Weber: Pathologische Histologie der Mundhöhle. 1927.

Weski: Röntgenologisch-anatomische Studien aus dem Gebiete der Kieferpathologie. V. f. Zhlkd. 1921.

Williger: Zähne und Trauma. D. Z. (i. V.).

v. Wunschheim: Frakturen, Infraktionen und Knickungen der Zähne.

Lebenslauf.

Am 13. Juni 1898 wurde ich, Paul Langsch, als Sohn des Postdirektors Paul L. und seiner Ehefrau Elisabeth, geb. Renner, zu Posen geboren. Ich besuchte die Volksschule und das Realgymnasium zu Landeshut i. Schles. und nach Versetzung meines Vaters nach Breslau, das hiesige Realgymnasium am Zwinger. 1914 trat ich in die Kgl. Hauptkadettenanstalt Berlin-Lichterfelde ein, woselbst ich Februar 1917 das Reifezeugnis erhielt. Nach Teilnahme am Weltkriege von April 1917 wurde ich am 16. 9. 1917 zum Leutnant befördert. Nach Kriegsende verblieb ich als Adjutant der Linienkommandantur Breslau bis 31. 3. 1920 im aktiven Heeresdienste um mich dann den bereits begonnenen Studien weiter zu widmen. Ich wurde bereits am 22. 9. 1919 an der Universität Breslau immatrikuliert, mußte jedoch infolge der Geldentwertung die Studien vom Jahre 1921 bis 1924 unterbrechen. Von dann ab erledigte ich wieder meine Studien an der Universität Breslau bis zum Staatsexamen, das ich mit dem Urteil „gut“ am 26. 11. 1927 beschloß.

Ich bin katholischer Konfession und preußischer Staatsangehöriger.